Investigación
REVISTA

4

1996
ENERO - ABRIL

CONTENIDO

Cambio de los parámetros de la amplitud articular del hombre según la edad y su influencia en la frecuencia de la aparición de la artrosis. **Andrzej Zembaty**

Tratamiento de la Epicondilitis Humeral Externa con las Técnicas de Terapia Manual. **Andrzej Pilat.**

La formación del Psicólogo de la Salud: Una reflexión. **Ligia M. Sánchez**

Sistema Motivacional y Terapia Neuroléptica en el tratamiento de psicóticas crónicas. **Ceres Hidalgo.**

Manejo Urológico del paciente mielodisplásico . **Freddy E. Gamboa .**

La Comunicación Humana como factor fundante en la salud mental. **María del Pilar Pocaterra.**

Los Estándares de Calidad a favor de los usuarios de servicio de enfermería. **Margarita Barrios.**

Investigaciones realizadas por los alumnos del Programa BAME en el Estado Sucre

VOL. 4 / ENERO - ABRIL 1996

TRATAMIENTO DE LA EPICONDILITIS HUMERAL EXTERNA CON LAS TÉCNICAS DE TERAPIA MANUAL

Autor: Prof. Andrzej Pilat *

RESUMEN

Una de las más grandes desilusiones en los tratamientos de las afecciones del aparato locomotor, la encontramos en el tratamiento de la epicondilitis humeral. Esta lesión, llamada popularmente el "codo de tenista", afecta a los tenistas profesionales (45%), y a los aficionados (25%). Pero solamente el 5% de todas las epicondilitis forman las lesiones de los tenistas. El restante porcentaje corresponde a las personas que realizan trabajos que implican el uso inadecuado o el sobreuso de los músculos involucrados en esta patología. La antes mencionada desilusión se debe, en la mayoría de los casos, a un diagnóstico incorrecto y en consecuencia a una terapia inadecuada y por supuesto poco efectiva. El uso de la terapia manual permite evaluar con precisión que tipo de lesión exactamente presenta el paciente y permite al terapeuta elegir un determinado procedimiento terapéutico dirigido al lugar preciso de la lesión, incrementando de esta manera la eficacia del tratamiento y acelerando el proceso de recuperación.El artículo describe, con precisión, la patología mencionada, dirige al lector a una precisa

* Prof. ANDRZEJ PILAT - fisioterapeuta y docente en el Departamento de Salud del CULTCA. A su cargo están las cátedras de Kinesiología, Fisioterapia en Traumatología y Ortopedia, Técnicas de Evaluación II y Técnicas de Aplicación DI. Es especialista en el campo de fisioterapia ortopédica con cursos de postgrado en el campo de terapia manual y manipulativa realizados en los Estados Unidos, Inglaterra, Canadá, Polonia, China y Japón. Entre otros, se puede mencionar Cursos de las Técnicas de Relajación Miofascial, Cyriax, McKenzie, Maitland y de Terapia Ortopédica en la Medicina Tradicional China. Miembro activo de las siguientes organizaciones internacionales: American Back Society, Physical Medicine Research Fundation, The Society of Orthopaedic Medicine, The McKenzie Institute Internacional.

evaluación y describe los diferentes procedimientos terapéuticos utilizados en terapia manual. Finalmente se indican los procedimientos correctivos.

Con frecuencia, el término "codo de tenista" se emplea de una manera abusiva para cubrir bajo dicho nombre a diferentes patologías de esta articulación. Estas patologías se puede dividir en cinco grupos principales (Fig. N° 1)

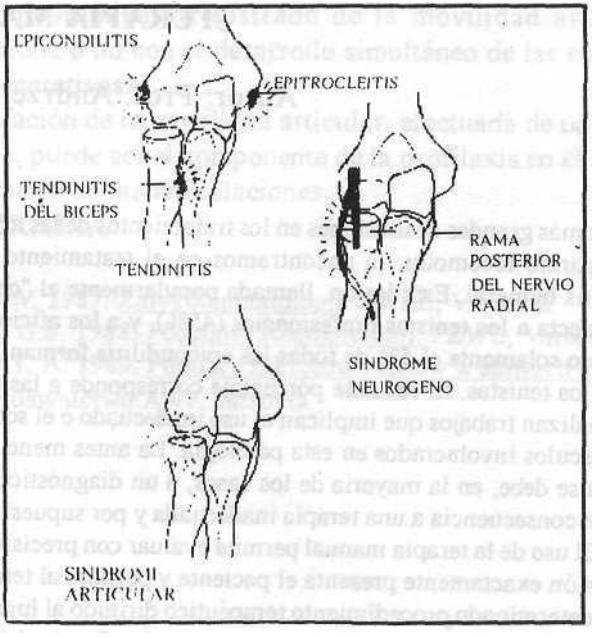

FIG. N° 1

PRINCIPALES ENTIDADES PATOLÓGICAS DEL CODO

1.-Las tendinitis:
- epicondilitis
- epitrocleitis
- tendinitis bicipital

2.- Comprensión de la rama posterior del nervio radial

3.- La lesión intraarticular:
- del cartílago

- ligamentosa:
    - lig. cuadrado de Dénucé
    - hg. anular
- sinovitis

4 - Capsulitis (raras veces y por lo general a causa de cambios degenerativos).

5 - Dolor referido, proveniente de la columna cervical o el síndrome de la travesía toracobraquial.

En este artículo nos ocuparemos solamente del primer grupo y específicamente de la *epicondilitis,* es decir, el "verdadero codo de tenista".

PATOLOGÍA

Una epicondilitis produce dolor a nivel del epicóndilo lateral del húmero irradiado hacia la cara externa del antebrazo. En el epicóndilo externo se originan los siguientes músculos: extensor común de los dedos, extensor propio del meñique, segundo radial externo, cubital posterior, primer radial externo y ancóneo. *La acción del ancóneo no influye en la formación de esta patología, por esta razón lo excluimos de la presente investigación. Igualmente la participación del extensor propio del meñique es mínima.* Los músculos mencionados son extensores de los dedos y de la muñeca. Su función accesoria es la supinación del antebrazo. Dado que el origen de los extensores ocupa un espacio muy reducido, las fuerzas que se desarrollan en los músculos mencionados crean una gran carga por unidad de áreas durante los movimientos repetitivos o los realizados en contra de una gran resistencia. La lesión se puede formar durante el uso incorrecto de los golpes de tenis, especialmente: **el revés, el drive y el servicio. O** sea cuando se produce una fuerte contracción de los extensores de la muñeca que deben luchar contra una fuerza excesiva producida por el impacto de la pelota que tiende a flexionar la muñeca. Esta fuerza se puede comparar con un movimiento repetitivo realizado contra una resistencia de 25 kg. Entonces, como hemos dicho al principio, esta patología no es exclusiva de los jugadores del tenis. También sufren de epicondilitis las personas que realizan actividades diarias asociadas a los movimientos de resistencia a la supinación del antebrazo o de extensión de la muñeca inesperadamente fuerte. Las actividades típicas son: abrir una puerta, verter una botella llena, apretar un tornillo, dar un apretón de manos. De esta manera esta patología se pu-

diera llamar también "el codo del maletín", o "el codo de la manilla de la puerta".

Por lo general, la instalación de la patología es progresiva y pocas veces se manifiesta con dolor instantáneo en el momento de la lesión. Posteriormente el paciente siente el dolor e incapacidad parcial al realizar los movimientos anteriormente mencionados. Esto se debe al tipo de patología. Durante la lesión se produce un desgarro parcial y en consecuencia, como una reacción natural en el proceso de reparación del tejido, se forma una cicatriz. Esta cicatriz, cuando es irritada por un movimiento repetitivo, se inflama y produce el dolor.

EVALUACIÓN

Solamente la correcta y precisa evaluación puede llevarnos a un diagnóstico correcto y un tratamiento acertado. Durante la evaluación, por lo general, los movimientos del codo, los activos, pasivos, como también los resistidos no son dolorosos y se realizan para detectar otras patologías de esta articulación. Para investigar el dolor del "codo del tenista", realizamos los movimientos contra resistencia a la extensión de la muñeca mientras el codo **se encuentra extendido.** Igualmente se debe realizar el movimiento de extensión de las últimas falanges en la misma posición. Si el paciente realizando una activa flexión de los dedos y eliminando de esta manera la acción del extensor común de los dedos, trata de hacer el movimiento de la extensión de la muñeca, y sigue con dolor, entonces la lesión está ubicada solamente en el tendón del primer radial externo. El movimiento resistido de la supinación no aporta mayores informaciones. Posteriormente, es indispensable realizar una cuidadosa palpación para tener una exacta ubicación de la lesión. La ayuda por parte del paciente es mínima teniendo en cuenta lo difuso del dolor.

Según el Dr. James Cyriax, la patología se ubica directamente en el tejido blando y por esto requiere tratamiento con fricciones transversas y manipulaciones. Estas acciones terapéuticas se dirigen directamente a la desaparición de la cicatriz.

La lesión se puede ubicar en cuatro sitios distintos (Fig. N° 2) y cada uno de ellos requiere un diferente procedimiento terapéutico.

- Tipo A - el tendón en el punto de origen del músculo primer radial externo
- Tipo B - unión perióstica del músculo extensor común de los dedos
- Tipo C - cuerpo del tendón del músculo extensor común de los dedos
- Tipo D - cuerpo muscular del músculo primer radial externo

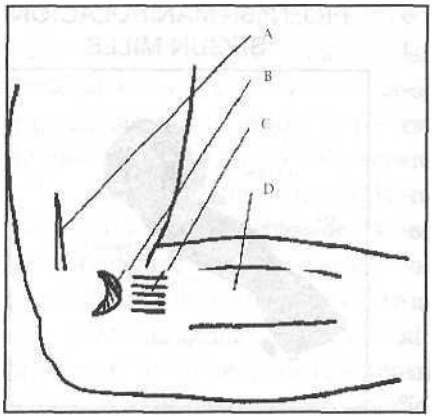

FIG. N° 2

CUATRO SITIOS DE LA EPICONDILITIS a nivel de la

TRATAMIENTOS

Los tratamientos convencionales por lo general son poco efectivos y llevan tanto al paciente como al terapeuta a la confusión. Los tratamientos típicos se limitan a la aplicación de los agentes físicos como, por ejemplo, el US, electroterapia y termoterapia. Estas acciones acompañadas por el reposo de la actividad traumatizante, ayudan en las patologías leves, pero si tratamos con una lesión severa, especialmente unión tenoperióstica del músculo extensor común de los dedos, entonces son poco efectivas.

TIPO A. (Ubicado en el punto de origen del músculo primer radial externo en la cresta supracondilar del húmero). Es poco frecuente y se encuentra solamente en 1 - 2% de los casos. El tratamiento más efectivo para este caso, según Cyriax, es la fricción transversa. El paciente debe estar sentado con el codo flexionado a 90° y el antebrazo en total supinación. El terapeuta sentado frente al paciente coloca la punta de su pulgar sobre la cara anterolateral del húmero, por arriba del epicóndilo. Los restantes dedos realizan contrapresión. La fricción se hace con el pulgar efectuando el movimiento hacia atrás y adelante, acompañándolo con una flexión de la articulación interfalángica realizando el movimiento hacia adelante. Duración 10-20 minutos. Frecuencia 2-3 veces por semana. Con la aplicación de 3 - 6 sesiones el alivio es total.

TIPO B. (Ubicado en el tendón del extensor común de los dedos, en la unión tenoperióstica). Esta lesión forma el 90% de todas. La fricción transversa tiene dos objetivos: producir una hiperemia activa con los fines anestéticos antes de la manipulación y en los casos leves puede producir la distensión de la cicatriz. El paciente sentado con el codo fiexionado a 90° y el antebrazo en una supinación total. El terapeuta sentado al lado, con una mano mantiene la posición supina del antebrazo. Con la otra mano, colocando su pulgar por delante del epicóndilo

lateral (no sobre el pico del cóndilo), y con la articulación interfalángica del pulgar flexionada a 90° aprieta fuertemente este punto. Los dedos restantes realizan una contrapresión. El movimiento se hace flexionando y extendiendo simultáneamente el pulgar y los demás dedos. La fricción debe ser vigorosa y profunda con duración de 15 minutos. Acto seguido se debe realizar la manipulación para separar las dos superficies unidas por la cicatriz (Fig. N° 3, Manipulación según Mills).

FIG. N° 3.- MANIPULACIÓN SEGÚN MILLS

ADVERTENCIA: No se debe realizar la maniobra si es imposible efectuar la extensión completa del codo.

El paciente debe sentarse en la silla. El terapeuta se para detrás del paciente a la altura de su tronco no del codo. El paciente abduce su brazo a 90° y el terapeuta realiza una rotación interna del brazo y una pronación del antebrazo. Acto seguido el terapeuta **flexiona totalmente la muñeca del paciente.** Coloca la otra mano sobre el olécraneon. Mientras mantiene la posición de flexión de la muñeca, pronación del antebrazo y rotación interna del brazo, realiza el movimiento de la manipulación extendiendo el codo de una manera brusca. Si no se mantiene la posición antes mencionada, el esfuerzo se refleja en la articulación del codo y en consecuencia se puede producir un cambio artrítico. Se realizan 2 sesiones por semana durante un mes.

TIPO C. (Cuerpo del tendón del extensor común de los dedos). La lesión se encuentra aproximadamente a unos 5 a 10 mm por debajo del epicóndilo. El paciente debe estar sentado con el codo flexionado a 90° y el antebrazo en pronación. En esta posición el tendón se coloca directamente sobre la cabeza del radio formando de esta manera una base sólida para la fricción. El terapeuta, con una de sus manos, mantiene la posición del antebrazo y con el pulgar de la otra mano realiza la fricción. El movimiento es hacia afuera y adentro realizando una flexoextensión de la muñeca. Los restantes dedos realizan una contrapresión. La fricción debe hacerse por unos 20 minutos dos veces por semana. En total se aplican 6 sesiones.

TIPO D. (Cuerpo muscular del primer radial externo). Se realiza la fricción transversa sobre la masa muscular. Esta fricción es muy dolorosa y poco efectiva. La infiltración es efectiva si se realiza realmente en el punto exacto de la lesión, lo que es muy difícil por lo difuso del dolor. Y la poca ayuda por parte del paciente.

La Dra. Janett Travell, la especialista más reconocida mundialmente en los tratamientos de patologías de origen miofascial, emplea el nombre de *"dolor del codo del tenista"* a la patología asociada al desorden del músculo **supinador corto** como el protagonista de dicha patología, asociándola más con el movimiento de la supinación del antebrazo que con el movimiento de la extensión de la muñeca, sin dar importancia al hecho de que éste no tiene ningún tipo de inserción sobre el epicóndilo. Travell afirma que la patología se desarrolla especialmente si el esfuerzo se realiza con el codo extendido. Los dolores, según ella, son más de origen miofascial que de la patología tendinosa directa.

La evaluación de los puntos de gatillo (Triger point T.P.) y del dolor referido de esta zona corresponden a los músculos: **primer radial externo, segundo radial externo, cubital posterior como también al extensor común de los dedos.**

La activación del T.P. desencadena el dolor y produce un vivo movimiento:

- Primer radial externo - movimiento de desviación cubital de la muñeca.
- Segundo radial externo - extensión de la muñeca.
- Cubital posterior - desviación cubital.

La desactivación de los T.P. se logra aplicando las técnicas de elongación con la aplicación simultánea de la crioterapia (strech and spray). Puede aplicarse con el Spray de Fluorometane o con hielo.

El tratamiento de los extensores de la muñeca se realiza con el paciente acostado supino con el codo extendido. El antebrazo debe estar en pronación y la muñeca encontrarse en flexión forzosa (Fig. N° 4).

FIG. N° 4
DESACTIVACIÓN DE LOS T.P. DE LOS EXTENSORES DE LA MUÑECA

Para desactivar los puntos del extensor común de los dedos, el paciente debe estar sentado con el cojín sobre las piernas y el brazo apoyado sobre él. El codo debe estar extendido, la muñeca y los dedos totalmente flexionados. (Fig. N° 5)

La desactivación de los puntos del supinador se realiza con el paciente sentado con el codo extendido y el antebrazo en pronación. En primer término se aplica el spray a lo largo de las fibras del músculo y posteriormente en el trayecto del dolor referido en dirección al pulgar. (Fig. N° 6).

FIG. N°5

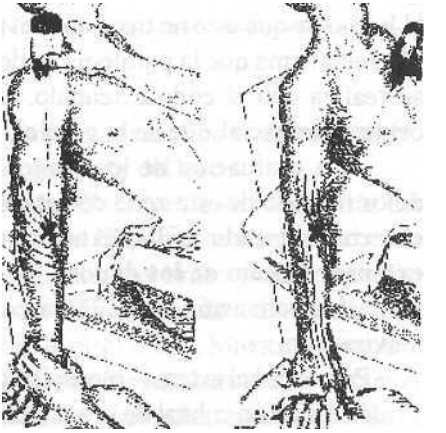

FIG. N° 6

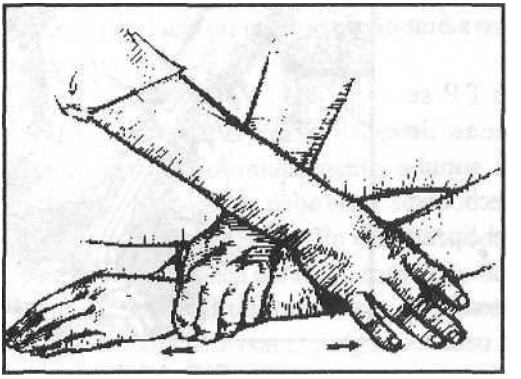

FIG. N° 7
TÉCNICA DE RELAJACIÓN MIOFACIAL

Las técnicas de la relajación miofascial son igualmente efectivas en esas restricciones. La técnica que se realiza es la de las manos cruzadas (Fig. N° 7). El paciente debe acostarse supino con el codo extendido y el miembro superior en pronación. El terapeuta debe pararse al lado del paciente. Posteriormente coloca sus manos sobre la masa muscu-

lar de los extensores y utilizando la técnica de manos cruzadas realiza la relajación. Recordemos que no se debe realizar una presión exagerada sino seguir la respuesta del cuerpo y superar barrera por barrera. El tiempo mínimo de aplicación es de tres minutos.

RECOMENDACIONES FINALES

La recuperación de la epicondilitis debe incluir el tratamiento del fortalecimiento muscular teniendo siempre la precaución de parar el movimiento si se presenta el dolor. Este entrenamiento debe ser progresivo iniciándose con los movimientos libres pasando progresivamente a los movimientos contra resistencia. De igual manera hay que iniciar la acción preventiva, como lo es: el ajuste de la técnica del juego, en el caso del tenista, asi como el ajuste de la raqueta. En el caso de la lesión por los movimientos cotidianos, se debe aplicar la reeducación ergonómica.

BIBLIOGRAFÍA

1.- TUCKER, Cynthia. 1990. Blackwell Scientific Publications. London.
2.- BARRALLO VILLAR Guillermo. 1990. Monografías de Medicina Deportiva. Editorial Desclee de Brouwer.
3.- PETERSON, Lars. 1989. Lesiones Deportivas. Editorial JIMS, Barcelor na.
4.- TRAVELL, Janett. 1993. Myofascial Pain and Dysfunction. Williams & Wilkins, Baltimore.
5.- CAILLIET, Rene. 1977. Incapacidad y Dolor de Tejidos Blandos. Editorial El Manual Moderno, México.
6.- THE SOCIETY OF ORTHOPAEDIC MEDICINE. 1990. Course Manual. University of Kent, Canterbury.
1- COUSTEAU, J.P. 1984. Medicina del Tenis. Editorial Masson, Paris.
8.- BARNES, John. 1990. Myofascial Release. Rehabilitation Services, Pensylvnia.
9- CYRIAX, James. 1989. Orthopaedic Medicine. Butterworths, London.